医療法人 彰和会
北海道消化器科病院 広報誌

Show-a通信

しょうわ つうしん

2011.9
第4号

北海道消化器科病院は消化器病分野の最先端治療で地域医療に貢献しています。

医療法人彰和会の「彰和（Showa）」と明らかにするという意味の「Show」を合わせて、「Show-a通信」としました。
私たちの仕事をお知らせすることで、消化器科領域の最新医療をお伝えします。

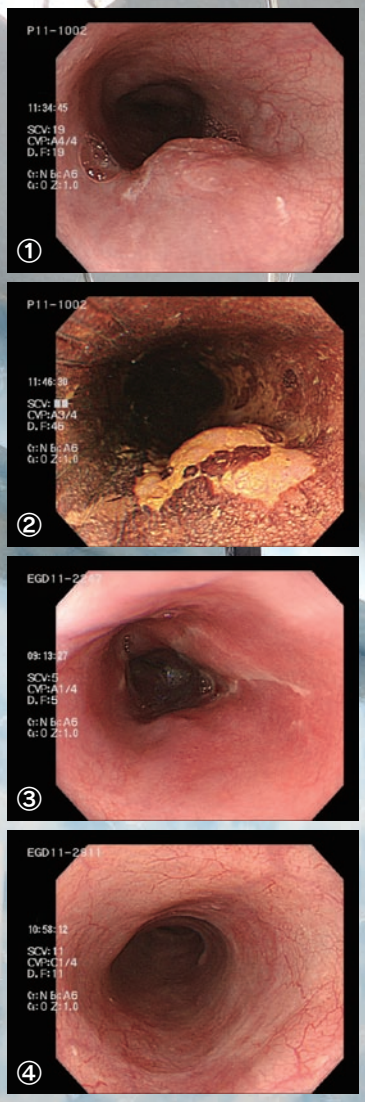

新しい内視鏡観察技術NBIで
食道がんを早期発見しましょう

消化器内科 加賀谷英俊 部長

食道がんにおける放射線化学療法の経過

①中部食道にできた進行性食道がん　②ヨード染色法で病変が明瞭化　③治療直後の浮腫、びらん状態　④治療1カ月、寛解状態

食道の早期がん・転移のない進行がんにおいて良好な治療効果を上げているのが、放射線治療と抗がん剤治療を同時に行う放射線化学療法（ケモラジ）です。放射線治療に使われているのは、放射線治療装置リニアック。体の外から体内にあるがん病巣の中心へ放射線を照射します。抗がん剤を同時に投与することで、増感効果と相乗効果が得られます。正常な組織にある程度のダメージが及びますが、食道を残すことができる可能性を高められます。

写真：放射線治療装置リニアック

最先端医療を学ぶ
部門紹介／放射線部

消化器 Frontier

飲酒習慣をお持ちの方へ

新しい内視鏡観察技術「NBI」で食道がんを早期発見しましょう

厚生労働省の調査によると、食道がんによる死亡数は食生活の変化とともに年々増え続けています。その背景には「発見時にはがんが進行していて治療が難しい」ことが挙げられています。ところが新しい内視鏡観察技術の登場により、患者さんの負担をより少なくしながら、早期の食道がんを発見できるようになりました。

飲酒習慣が食道がんの発生リスクを高めます

早期の食道がんは初期症状がほとんどなく、胃X線造影（バリウム検査）では発見が困難です。

食道がんが進行すると「お酒を飲むとしみるようになった」「食べた物が食道の途中でつかえているような感じがする」などの自覚症状が出ますが、食道の周囲には気管や肺、心臓などの重要な臓器や血管やリンパ腺などが数多くあるため、初診時に既にがんが周辺に拡大・転移しているケースも少なくありません。

特にすぐに顔が赤くなる常習飲酒家は要注意。鍛えて飲めるようになった人は、より危険です。顔が赤くなる人は、飲酒時に発がん物質であるアセトアルデヒドの分解が遅く、体内にとどまり食道を攻撃するため、食道がんになる確率が高まります。

患者さんの負担を軽減しながら確実な治療を選択

進行した食道がんの主な治療法は、がんのできた食道とリンパ節を切除し、胃をつりあげて残りの食道とつなぎ、食べ物の通り道を再建する大きな外科手術になります。当院では患者さんの負担を軽減し、より有効な治療を行うために、胸腔鏡手術や放射線治療と抗がん剤の併用療法を導入しています。

しかし、早期の食道がんの場合は、口から内視鏡を入れて、がんだけを取り除く内視鏡的粘膜下層剥離術（ESD）で、食道を残しながら完治できる可能性が高まります。

食道がんも早期発見できれば怖くありません

当院では食道がんを早期に発見しやすい、NBI（狭帯域光観察）による拡大観察技術を2008年に導入しています。毛細血管や微細構造の変化から早期のがんを見つけるもので、特に威力を発揮するのは、咽頭がんや早期の食道がんの発見です。

これまでは食道がんを発見するために、食道全体にヨード剤を吹きかけて観察していたため、ヨード剤の刺激で検査中や検査後に、ほとんどの場合、のどの不快感や胸やけなどの症状を伴いました。しかし、NBIを使った新しい内視鏡検査は、食道を観察しながらボタンを押すだけで異常部位を見つけやすい画面に切り換えることができるため、より確実な診断と患者さんの負担の軽減につながっています。

飲酒習慣がある60代の男性は検査を

食道がんは早期発見が大切です。特に、退職後、健康診断を受けなくなった「飲酒習慣のある60代の方」には検査を受けることをおすすめしています。

食道がんの治療経過



【症例2】
70代女性

通常内視鏡観察で、左後壁に発赤した食道がんを認める。内視鏡的粘膜下層剥離術で全周切開を行い、剥離終了。



【症例1】
60代男性

晩酌程度の飲酒習慣。自覚症状はなく、他臓器がん検査の際に、内視鏡検査で偶然食道がんが発見された。抗がん剤治療を選択する。

■内視鏡的剥離術治療

内視鏡検査による食道がんの通常光観察

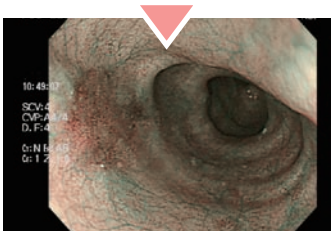

内視鏡検査中に、NBI観察に切り換えると、がんの範囲（茶褐色部分）がはっきり確認できる

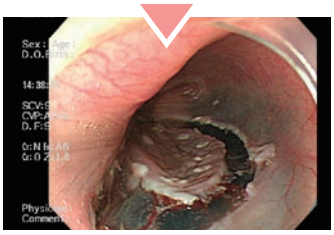

内視鏡的粘膜下層剥離術で全周切開

内視鏡的粘膜下層剥離術で剥離終了

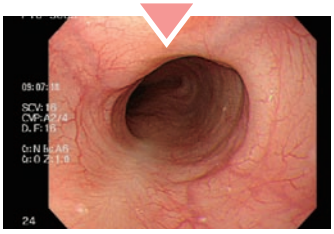

内視鏡的粘膜下層剥離術から6カ月後、白色瘢痕化、軽度の狭窄

■抗がん剤治療

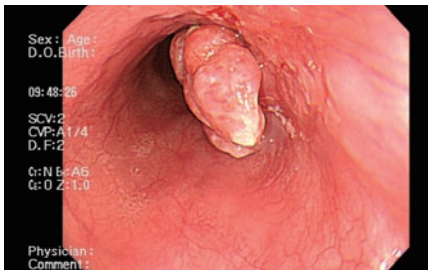

内視鏡検査による食道がんの通常光観察

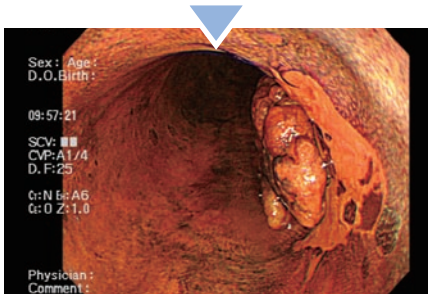

ヨード剤散布観察で食道がんの範囲を確認

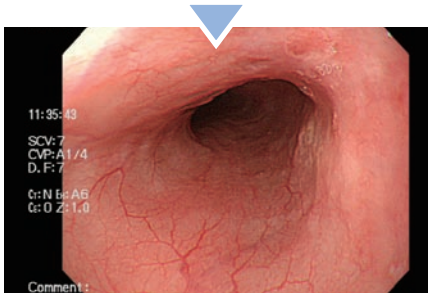

食道がん抗がん剤治療6カ月後

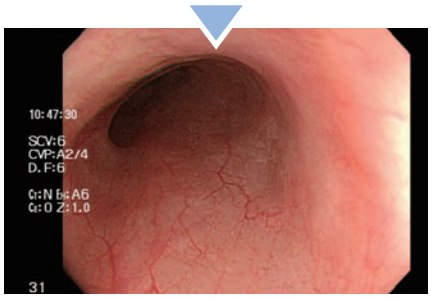

食道がん抗がん剤治療1年後（完全消失）



消化器内科 加賀谷 英俊 部長

1961年小樽生まれ

1986年 3月 北海道大学医学部卒
1986年 4月 北海道大学医学部第三内科
1986年11月 市立稚内病院内科
1988年 4月 愛育病院消化器科
1991年 5月 北海道大学医学部付属病院第三内科
2000年 4月 北海道大学医学部第三内科助手
2001年 4月 恵佑会札幌病院内科消化器科
2004年 4月 北海道消化器科病院内科

学会指導医・専門医・評議員など
日本消化器内視鏡学会専門医、
日本消化器病学会

当院では、定期的に研修会（北海道医師会認定生涯教育講座）を開催し、最先端医療を学んでいます

3 / 11 北海道消化器がん治療講演会

「進行再発胃癌の個別化治療の幕明け」

演者：愛知県がんセンター中央病院
消化器内科部 医長 **澤木明先生**

3 / 18 札幌緩和ケア懇話会

**「消化器癌の疼痛緩和
ー疼痛ガイドラインのエッセンスー」**

演者：聖路加国際病院
緩和ケア科 医長 **林章敏先生**

7 / 7 札幌 膵・胆道癌治療セミナー

「膵・胆道癌に対するIntervention & Chemotherapy」

演者：東京大学大学院 医学系研究科
消化器内科 助教 **伊佐山浩通先生**

部門紹介

放射線部

橋本勉技師長
スタッフ／放射線技師８人、受付１人

安全で高度な画像検査と放射線治療を実施

放射線部では、単純X線写真から最先端画像までの画像診断と、放射線を使ったがん治療を行っています。

画像診断には、各種医療器機を使います。最新のフラットパネルの撮影装置を使った一般撮影検査（レントゲン検査）、デジタルラジオグラフィーX線TVシステムを使った各種造影検査、人体の断面画像が得られるMRIやCTを使った検査、アイソトープ検査、超音波検査（エコー）などを駆使しながら、安全で適切な検査を行い、医師が診断しやすいように、鮮明で正確な画像データを作ります。

また、7年前から、がん治療の一環として放射線治療を行っています。治療計画は医師が立てますが、患者さんと接して治療を行うのは放射線部スタッフです。治療時間は5分間ほどですが、1、2カ月間、毎日連続して行うため、患者さんと十分にコミュニケーションを図ることを大切にしています。

放射線治療を行うリニアック室は、明るい雰囲気にするため「青空が広がるイメージ」の内装を施しています。

高齢者の消化管がんが増え続ける中、最小の負担で通院治療が可能な放射線治療は、患者さんにとって重要な選択肢です。医師と連携しながら、高い技術レベルで経過観察を行い、患者さんへ長期間のQOL（生活の質）を確保しています。

放射線技師が各機器を使いこなし、最善の検査・治療を行っています

橋本勉技師長

2010年度 検査治療件数

CT	8,425
MRI	1,687
一般	8,631
TV	1,498
US	3,871
DSA	444
PET	492
SPECT	140
放射線治療	59

多層同時断層64chMDCT装置

放射線治療装置リニアックを操作中

医療法人 彰和会
北海道消化器科病院

消化器内科、腫瘍内科、内科、消化器外科、外科、肛門外科、放射線科、麻酔科、病理診断科

□設立：1988年2月20日
□住所：札幌市東区本町1条1丁目2番10号
□電話：011－784－1811　□FAX：011－784－1838
□ホームページ：http://www.hgh.or.jp/
□病床数：211床

北海道消化器科病院広報誌Show-a通信 第4号　2011年9月1日発行　発行責任者：理事長・院長 堀田彰一　制作：有限会社慶文社